Geistlich
Biomaterials

## КОНЦЕПЦИИ ЛЕЧЕНИЯ

# НЕБОЛЬШАЯ АУГМЕНТАЦИЯ КОСТНОЙ ТКАНИ

swiss made

*LEADING REGENERATION*

# СОДЕРЖАНИЕ


3 Небольшие костные дефекты: ключевые факторы успешного лечения

5 Долгосрочный результат с командой мечты

6–9 **Клинические случаи. Класс 0**
Профессор Рональд Юнг
Профессор Беноит Брочери и доктор Гари Финель
Доктор Рафаэль Кавальканти
Доктор Пауль Розен

10–11 **Клинические случаи. Класс I**
Доктор Ули Грюндер
Доктор Су Ю Ченг

12–13 Принятие решений при аргументации костной ткани в малых костных дефектах

14 **Клинические случаи. Класс I**
Приват доцент, доктор Маркус Шлее

15–20 **Клинические случаи. Класс II**
Доктор Теппеи Тсукияма
Профессор Уи-Вон Юнг
Доктор Хоао Батиста Цезарь Нето
Доктор Колин Кампбел
Доктор Мариэн Тэо
Профессор Само Ивановский

21 Доктор Теппеи Тсукияма Профессор Уи-Вон Юнг

22 Ассортимент продуктов

"Техника НКР при комбинации аутологичной костной стружки, Geistlich Bio-Oss® и Geistlich Bio-Gide® позволят достичь предсказуемых результатов при контурной аугментации костной ткани. Очень важно, что имеется большая база как научных, так и клинических доказательств эффективности этих материалов."
Профессор Даниэль Бузер, Швейцария

# НЕБОЛЬШИЕ КОСТНЫЕ ДЕФЕКТЫ: КЛЮЧЕВЫЕ ФАКТОРЫ УСПЕШНОГО ЛЕЧЕНИЯ

## Дефекты костной ткани небольшого размера: костные дефекты вокруг имплантатов

Направленная костная регенерация (НКР) - это хорошо описанный, эффективный метод аугментации костной ткани. Термин небольшая костная пластика в данном контексте используется для описания НКР вокруг имплантата при обнажении его поверхности. Таким образом, небольшая костная пластика может быть использована при лечении костных дефектов вокруг имплантатов, а также костных дигисценций и фенестраций в апикальной зоне.[1]

При рассмотрении данных концепций лечения мы сконцентрируемся именно на небольших костных дефектах и их отличии от больших, а также методик консервации лунки. Пластика больших костных дефектов подразумевает многоступенчатый подход для реализации возможности установки имплантата. Консервация лунки - это использование биоматериала для заполнения лунки удаленного зуба во избежание резорбции костного гребня после удаления зуба. Таблица. (Таблица. 1)

## Критерии для принятия решения о возможности установки имплантата с одномоментной процедурой по НКР

Кроме хорошо известных общих факторов, таких как курение, возраст, сопутствующие заболевания и т.д., некоторые местные факторы оказывают важное влияние на успешность НКР. В то время как мы не можем повлиять на общие факторы, местные во многом зависят от выбора специалиста/врача. Первый и наиболее важный местный фактор - это соотношение между площадью поверхности костной ткани и размером дефекта, который необходимо заместить.

Поскольку регенерация костной ткани во многом зависит от количества костных стенок дефекта, способствующих новообразованию кости, можно суммировать это в небольшое правило: чем больше сохраненных костных стенок дефекта, тем выше регенеративный потенциал данной зоны. Одностеночные дефекты восстанавливаются гораздо хуже, чем двух- или трехстеночные.

Три наиболее важных правила, которые необходимо соблюдать для успешной установки имплантата с одномоментной НКР:[2]

1. **ПРАВИЛЬНОЕ 3D ПОЛОЖЕНИЕ ИМПЛАНТАТА**
   (Рисунок 1–3) Для достижения оптимального эстетического и функционально результата необходимо правильно спозиционировать имплантат в 3D пространстве.[2]

2. **ПРЕДСКАЗУЕМАЯ ОСТЕОИНТЕГРАЦИЯ**
   Для предсказуемой остеоинтеграции имплантат должен быть установлен с хорошей первичной стабилизацией.[2]

3. **БЛАГОПРИЯТНАЯ МОРФОЛОГИЯ**
   (Рисунок 4-6) Дефект костной ткани вокруг имплантата должен иметь благоприятную морфологию для предсказуемой регенерации костной ткани дефекта и успеха имплантологического решения.[2]

**ТАБЛИЦА 1.**
**РАЗНЫЕ ТЕРАПЕВТИЧЕСКИЕ ЗОНЫ С РАЗЛИЧНЫМИ ОПЦИЯМИ ЛЕЧЕНИЯ**

| РАБОТА В ОБЛАСТИ ЛУНКИ УДАЛЕННОГО ЗУБА | АУГМЕНТАЦИЯ МАЛЫХ КОСТНЫХ ДЕФЕКТОВ | АУГМЕНТАЦИЯ БОЛЬШИХ КОСТНЫХ ДЕФЕКТОВ |
|---|---|---|
| Процедура консервации лунки проводится без учета временного аспекта этапа ортопедического лечения (имплантация/мостовидный протез) | Установка имплантата с одномоментной НКР | НКР перед установкой имплантата/НКР с формостабильными элементами/ синус-лифтинг |
| Смотрите «Treatment Concepts for Extraction Sockets» | Смотрите on-line версию данных рекомендаций «Treatment Concepts for Minor Bone Augmentations» | Смотрите «Innovative Treatment Concepts in Oral and Maxillofacial Surgery» |
| | | |

## Правильная 3D позиция имплантата

Правильное расположение имплантата в 3D-пространстве является одним из ключей к успеху для достижения оптимального эстетического и функционально результата:

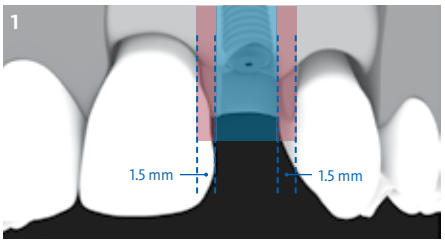


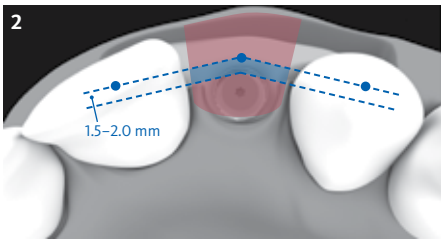


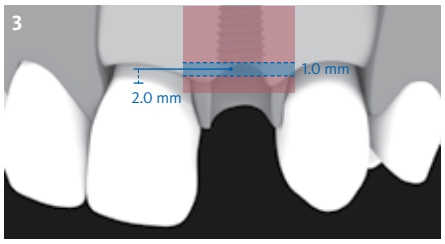


**РИСУНОК 1. МЕЗИО-ДИСТАЛЬНОЕ НАПРАВЛЕНИЕ**
Во избежание вертикальной резорбции в области зубов необходимо учитывать минимально расстояние зуб-имплантат и имплантат-имплантат. Рекомендуется устанавливать имплантат в так называемой «зоне комфорта» (обозначена синим на рисунке 1) и избегать «зону опасности» (отмечена красным цветом на рисунке 1), их расположение зависит от соседних анатомических структур.[3]

**РИСУНОК 2. ВЕСТИБУЛО-ОРАЛЬНОЕ НАПРАВЛЕНИЕ**
Вестибуло-орально шейка имплантата также должна быть расположена в «зоне комфорта» (обозначена синим на рисунке 2), которая соответствует линии шириной 1,5-2,00 мм от идеального профиля прорезывания имплантата. Опасные зоны располагаются как кнаружи, так и кнутри от этой линии (отмечено красным на рисунке 2).

**РИСУНОК 3. КОРОНАЛЬНО-АПИКАЛЬНОЕ НАПРАВЛЕНИЕ**
В коронально-апикальном направлении «зона комфорта» (рисунок 3, обозначено синим) представляет собой полоску толщиной около 1,00 мм и зависит от системы и рекомендаций производителя имплантата. В общем, шейка имплантата должна располагаться приблизительно на 2 мм ниже срединно-вестибулярного края ортопедической конструкции на имплантат. «Опасная зона» располагается выше и ниже данной полоски (рисунок 3, красная зона).

## Благоприятная морфология дефекта и применение биоматериалов Geistlich

Применение Geistlich Bio-Oss® и Geistlich Bio-Gide® при аугментации небольших костных дефектов может быть успешным в тех случаях, когда морфология дефекта следующая:

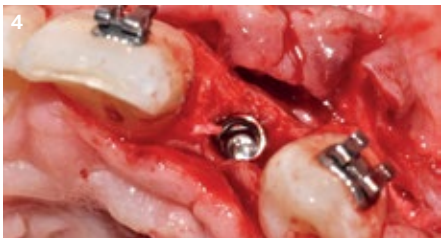


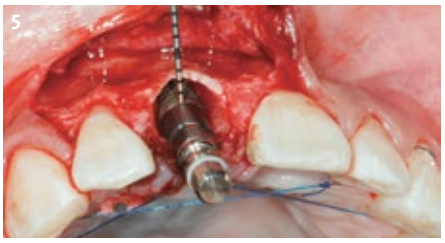

**РИСУНОК 4. ДЕФИЦИТ КОНТУРА ГРЕБНЯ: КЛАСС 0**
Имплантат может быть установлен в пределах костной ткани, но требуется ее аугментация для оптимального эстетического результата. В данном случае проведена НКР с использованием материалов Geistlich Bio-Oss® и Geistlich Bio-Gide (фотография любезно предоставлена доктором Рафаэлем Кавальканти).

**РИСУНОК 5. ДЕФЕКТ КОСТНОЙ ТКАНИ ВНУТРИ АЛЬВЕОЛЫ**
После установки имплантата виден костный дефект вокруг него. Для заполнения данного пространства используется НКР с материалами Geistlich Bio-Oss® и Geistlich Bio-Gide®. При необходимости может быть проведена комбинированная процедура с применением материалов Geistlich Bio-Oss® и Geistlich Bio-Gide®, направленная как на пластику внутриальвеолярного дефекта, так и на коррекцию контура костного гребня. (фотография любезно предоставлена доктором Су Ю Ченг).

**РИСУНОК 6. ДЕФЕКТ КОСТНОЙ ТКАНИ ПО ТИПУ ДИГИСЦЕНЦИИ: КЛАСС II**
После установки имплантата виден дефект костной ткани вокруг него, отсутствует часть вестибулярной костной стенки. При помощи материалов Geistlich Bio-Oss® и Geistlich Bio-Gide® проведена НКР для заполнения костного дефекта и коррекции контура костной ткани. (фотография любезно предоставлена доктором Теппеи Тсукияма).

«Мой опыт в имплантологии составляет более 20 лет. Для регенерации костной ткани я использовал исключительно продукцию Geistlich. Результаты из года в год всегда были очень предсказуемыми». Джей Бигл, США

# ДОЛГОСРОЧНЫЙ РЕЗУЛЬТАТ С КОМАНДОЙ МЕЧТЫ

## НКР с командой мечты: Geistlich Bio-Oss® и Geistlich Bio-Gide® для великолепных предсказуемых клинических результатов.

Установка имплантата с одновременной НКР при помощи материалов Geistlich Bio-Oss® и Geistlich Bio-Gide® дает такие же результаты, как при установке имплантата в нативную костную ткань по отношению «выживаемости» имплантата, сохранению высоты маргинальной костной ткани и состоянию мягких тканей (кросс-секционное ретроспективное исследование). [4] Результаты исследований показывают, что при установке имплантата с одномоментной НКР при помощи материалов Geistlich Bio-Oss® и Geistlich Bio-Gide®:

› отмечается одинаковая «выживаемость» имплантатов через как минимум 5 лет.[4] Данный показатель остается сравнимым в двух группах даже после 12-14 лет.[6]

› остеоинтеграция имплантатов проходит успешно, объем полученной при проведенной одномоментно с имплантацией НКР костной ткани вокруг имплантата сохраняет стабильность.[5]

› Щечная костная стенка сохраняется в 95% случаев через 5-9 лет наблюдения.[7–9]

› Стабильные мягкие ткани вокруг имплантата.[8]

› Высокая предсказуемость лечения для сохранения эстетического результата и хорошая долгосрочная стабильность полученной костной ткани с щечной стороны.[9]

**ВЫЖИВАЕМОСТЬ ИМПЛАНТАТОВ ВПЛОТЬ ДО 13 ЛЕТ.[6]**

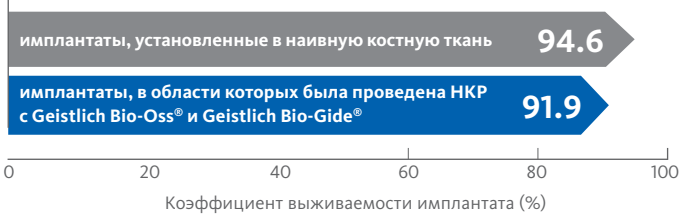


**Выживаемость имплантатов составляет 91.9% через 12–14 лет[6]**

## Вехи в истории НКР и биоматериалов Geistlich идут рука об руку:

**Ключевые моменты развития биоматериалов Geistlich**

- **1980** (середина - конец): НКР стала стандартной процедурой с использованием комбинации аутологичной костной ткани и ePTFE мембраны[2]
- **1986**: Первые клинические результаты с применением Geistlich Bio-Oss®
- **1990** начало годов: Начало внедрения технологии НКР с применением резорбирумых мембран[2]
- **1996**: Публикация Хурцелера с соавторами о коллагеновой мембране Geistlich Bio-Gide®[10]
- **1998**: появление первой резорбируемой мембраны Geistlich Bio-Gide® на рынке[18]
- **2004**: Появились данные о том, что при использовании Geistlich Bio-Gide® в сравнении с ePTFE реже встречается такое осложнение как прорезание мембраны[11]
- **2007**: Geistlich Bio-Oss® признан самым часто используемым костнозамещающим материалом в хирургической стоматологии и челюстно-лицевой хирургии[19]
- **2016**: «Выживаемость» имплантатов при использовании Geistlich Bio-Oss® и Geistlich Bio-Gide® составляет 96%; 30 лет Geistlich Bio-Oss®и 20 лет Geistlich Bio-Gide®. Доказанный долгосрочный успех использования.[5–8,13]

**СОВРЕМЕННЫЕ ТРЕБОВАНИЯ РЫНКА[12]**
для успешной остеоинтеграции имплантатов необходимо:
› достаточная высота альвеолярного гребня
› достаточная ширина альвеолярного гребня

Недостатки использования ePTFE мембран в комбинации с костными трантплантатами или костнозамещающими материалами: прорезание мембраны, локальное инфицирование, подорванный результат НКР[2]

**КЛЮЧЕВЫЕ МОМЕНТЫ РАЗВИТИЯ НКР**

# КОНТУРНАЯ АУГМЕНТАЦИЯ КОСТНОЙ ТКАНИ С ПРИМЕНЕНИЕМ L-ОБРАЗНОЙ ТЕХНИКИ

Профессор Рональд Юнг, к.м.н., Швейцария

### КЛИНИЧЕСКАЯ ЗАДАЧА

Для аугментации дефектов вокруг имплантата с щечной стороны в эстетически значимой зоне очень удобен набор Geistlich Combi-Kit Collagen, позволяющий воссоздать утраченный объем тканей и сымитировать естественную выпуклость в области корней зубов.

### ЦЕЛЬ/ПОДХОД

Geistlich Bio-Oss® Collagen подрезается по форме буквы «L» и адаптируется на поверхности дефекта при помощи мембраны Geistlich Bio-Gide® и резорбируемых пинов. Это поддерживает окружающие мягкие ткани и имитирует контуры корня зуба в области имплантата.

| ДЕФЕКТ | ОБЛАСТЬ | ЛЕЧЕНИЕ | ДОПОЛНИТЕЛЬНЫЕ МЕРЫ |
|---|---|---|---|
| ☒ Класс 0 ☒ Класс II | ☒ фронтальная зона ☒ верхняя челюсть | ☒ Geistlich Bio-Oss® \| Geistlich Bio-Oss® Collagen | ☒ аутологичная костная стружка |
| ☐ Класс I | ☐ боковая зона ☐ нижняя челюсть | ☒ Geistlich Bio-Gide® | ☒ резорбируемые пины |

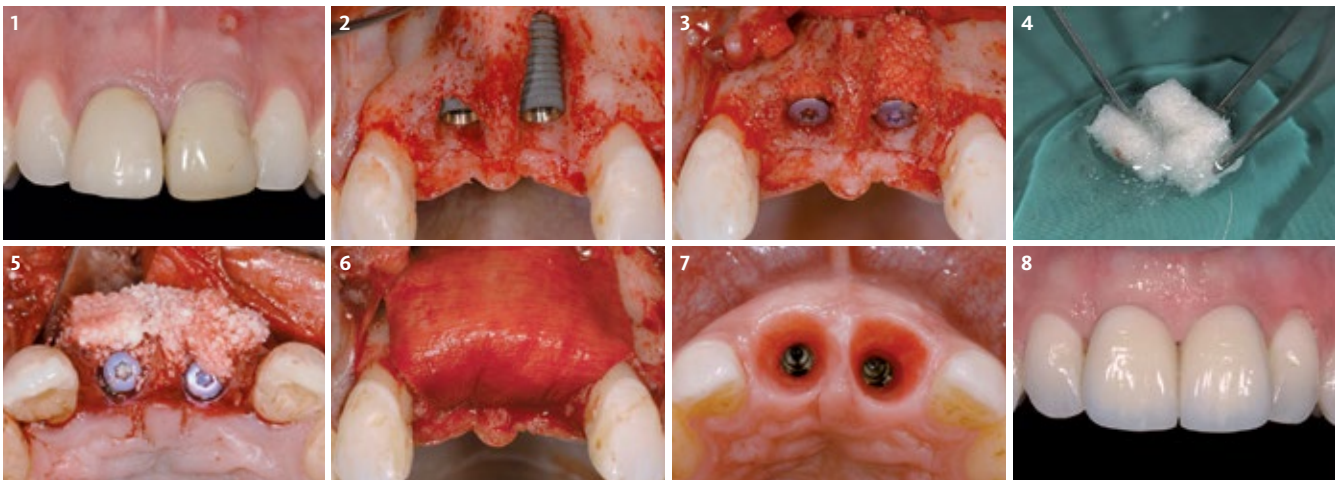


### ОПИСАНИЕ

1. Исходная клиническая ситуация до удаления зубов 11 и 21. Виднеется свищ в апикальной зоне зуба 21.
2. После установки имплантатов видны дигисценции костной ткани в области обоих имплантатов - небольшая на щечной поверхности имплантата 11 и большая в области 21.
3. Для закрытия поверхности имплантатов была использована комбинация аутологичной костной стружки из окружающей зоны с частицами Geistlich Bio-Oss®
4. Подрезание Geistlich Bio-Oss® Collagen для придания формы, напоминающей букву «L». Это удобнее делать, если материал предварительно смочен.
5. Вид с окклюзионнной поверхности. Geistlich Bio-Oss® Collagen очень красиво уложен в форме буквы «L» для аугментации костных контуров в области отсутствующих зубов 11 и 21. Сверху добавлены частицы Geistlich Bio-Oss® для получения более мягких контуров.
6. Зона аугментации закрыта мембраной Geistlich Bio-Gide, которая фиксирована и стабилизирована в апикальный части при помощи двух резорбируемых пионов из полимолочной кислоты.
7. После открытия имплантатов с последующей подготовкой мягких тканей при помощи временных коронок с винтовой фиксацией через 4 месяца после имплантации был достигнут великолепный профиль прорезывания.
8. Очень естественный вид улыбки был достигнут при помощи двух цельнокерамических коронок на имплантаты 11 и 21 с винтовой фиксацией. Отличный результат сохранения контуров костного гребня через 8 лет после установки коронок.

### ВЫВОД:

добавление 10% коллагена способствует стабилизации кровяного сгустка и сохраняет на месте частицы Geistlich Bio-Oss®

# КОНТУРНАЯ АУГМЕНТАЦИЯ КОСТНОЙ ТКАНИ ПРИ ПОМОЩИ КОНСЕРВАЦИИ ЛУНКИ

Доктор Беноит Брошери и доктор Гари Финель/ Франция

## КЛИНИЧЕСКАЯ ЗАДАЧА

Данный случай демонстрирует, как необходимо выбирать протокол установки имплантата с учетом исходного состояния тканей, эстетических и функциональных задач ранее проведенного ортопедического лечения. Перелом корня зуба 21 вызвал полную резорбцию щечной кортикальной кости, в то время как этот зуб является опорой мостовидного протеза протяженностью 21-23 для замещения отсутствующего латерального резца. Трудность данного клинического случая заключается в восстановлении утраченных тканей и выборе временной конструкции.

## ЦЕЛЬ/ПОДХОД

Утрата щечной кортикальный ткани предполагает использование методики НКР. Двухэтапаная хирургическая техника была выбрана для оптимизации восстановления отсутствующей костной ткани и возможности использования несъемной временной конструкции, сначала с опорой на зубы и позднее на имплантаты (для контуризации мягких тканей).

| ДЕФЕКТ | ОБЛАСТЬ | ЛЕЧЕНИЕ | ДОПОЛНИТЕЛЬНЫЕ МЕРЫ |
|---|---|---|---|
| ☒ Класс 0 ☒ Класс II | ☒ фронтальная зона ☒ верхняя челюсть | ☒ Geistlich Bio-Oss® | ☒ соединительнотканный трансплантат (СТТ) |
| ☐ Класс I | ☐ боковая зона ☐ нижняя челюсть | ☒ Geistlich Bio-Gide® | |

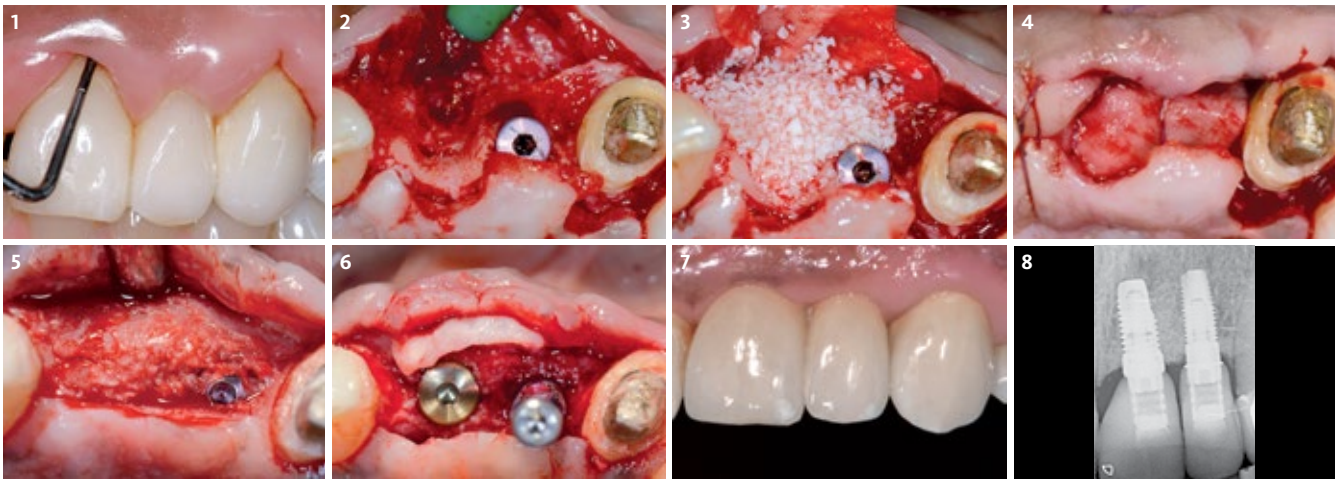


## ОПИСАНИЕ

1. Вид с щечной стороны на мостовидный протез 21-23: глубокое зондирование в области кармана зуба 21 доказывает наличие перелома и отсутствие в этой зоне кортикальной костной ткани.
2. Первая стадия: после удаления зуба 21 визуализируется значительный горизонтальный дефект. Установка имплантата в область 22.
3. Вид с щечной стороны. НКР при помощи Geistlich Bio-Oss® и Geistlich Bio-Gide® в области удаленного зуба 21 и коррекция дефицита костной ткани с щечной стороны имплантата 22.
4. Вид с окклюзионной поверхности: мембрана Geistlich Bio-Gide® покрывает зону операции в области 21 и 22.
5. Повторный хирургический доступ через 8 месяцев демонстрирует отличное восстановление дефекта в области удаленного зуба 21 и интеграцию имплантата 22.
6. Установка имплантата в позицию 21, СТТ использован для утолщения объема мягких тканей; снятие слепка с имплантата 22 для замены временной конструкции.
7. Наблюдение через 18 месяцев: внешний вид с установленными окончательными ортопедическими конструкциями.
8. Прицельный рентгенологический снимок через 18 месяцев наблюдения.

## ВЫВОД

Задача реабилитации фронтальной зоны при помощи имплантатов - это достижение хорошего эстетического результата, что возможно при получении стабильного значительного объема как костной, так и мягких тканей.

## ИСТОЧНИК:

«Реабилитация во фронтальной зоне верхней челюсти: работа с тканями и протокол использования временных конструкций Réalités Cliniques – HS, Июнь 2016, B. Brochery, G. Finelle».

# КОНТУРНАЯ АУГМЕНТАЦИЯ КОСТНОЙ ТКАНИ В ЭСТЕТИЧЕСКИ СЛОЖНОЙ СИТУАЦИИ

Доктор Рафаэль Кавальканти/Италия

## КЛИНИЧЕСКАЯ ЗАДАЧА

Замещение бокового резца на верхней челюсти из-за внешней резорбции у молодой девушки с высоким ожиданиями в эстетически важной зоне.

## ЦЕЛЬ/ПОДХОД

Добиться регенерации обширного дефекта костной ткани, образовавшегося из-за внешней резорбции и увеличившегося после удаления зуба, для отсроченной установки имплантата через 6 месяцев в комбинации с одномоментным реконтурированием костной ткани и мягкотканным трансплантатом с целью оптимизации функционального и эстетического результата.

| ДЕФЕКТ | ОБЛАСТЬ | ЛЕЧЕНИЕ | ДОПОЛНИТЕЛЬНЫЕ МЕРЫ |
|---|---|---|---|
| ☒ Класс 0 ☒ Класс II | ☒ фронтальная зона ☒ верхняя челюсть | ☒ Geistlich Bio-Oss® \| Geistlich Bio-Oss® Collagen | ☒ соединительнотканный трансплантат (СТТ) |
| ☐ Класс I | ☐ боковая зона ☐ нижняя челюсть | ☒ Geistlich Bio-Gide® | |

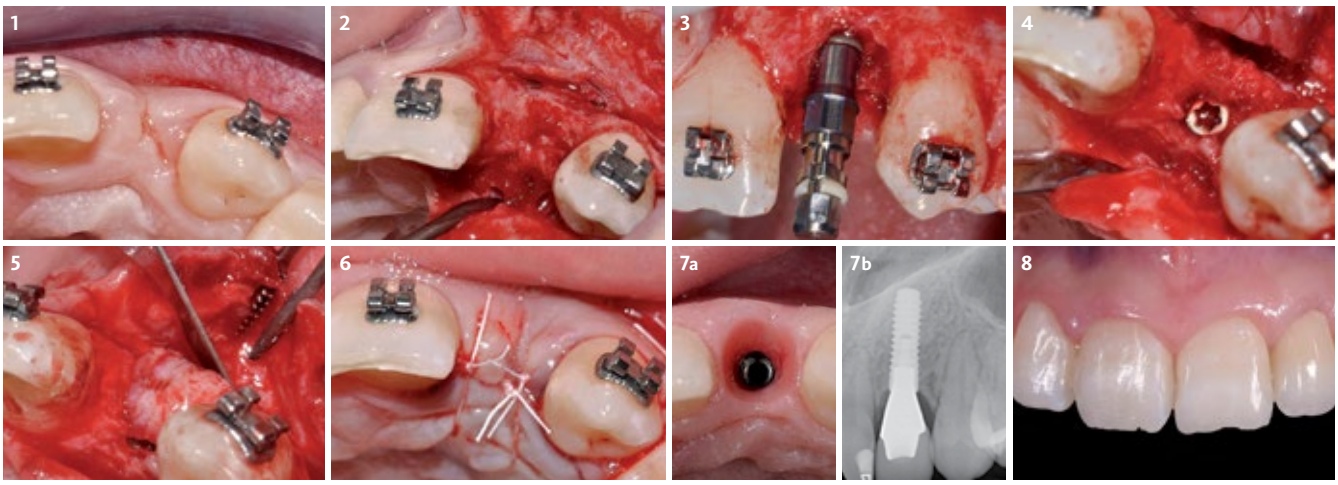


## ОПИСАНИЕ

1. Трехмесячный период наблюдения за клинической ситуацией после общирной аугментации костной ткани с помощью материалов Geistlich Bio-Oss® и Geistlich Bio-Gide®.
2. Шесть месяцев после операции, фотография во время следующего хирургического вмешательства показывает регенерацию костной ткани гребня.
3. Оставшийся небольшой костный дефект после установки имплантата.
4. Контурная аугментация костной ткани при помощи материла Geistlich Bio-Oss® для достижения ожидаемого пациенткой эстетического результата.
5. Одномоментное увеличение объема мягких тканей при помощи соединительнотканного трансплантата.
6. Фотография после наложения швов.

7a Клиническая ситуация после второй операции и контуризации мягких тканей при помощи временной конструкции с винтовой фиксацией..

7b Рентгенологическая картина через 18 месяцев.

8. Финальная клиническая картина. Период наблюдения показывает хороший результат.

## ВЫВОД

18-ти месячный период наблюдения показывает великолепную стабильность тканей, которая очень важна в эстетически значимой зоне.

# ЧРЕЗМЕРНАЯ КОНТУРИЗАЦИЯ КОСТНОГО ГРЕБНЯ ДЛЯ УЛУЧШЕННОГО ЭСТЕТИЧЕСКОГО РЕЗУЛЬТАТА ВО ФРОНТАЛЬНОЙ ЗОНЕ

Доктор Пол Розен/США

## КЛИНИЧЕСКАЯ ЗАДАЧА

Мужчина 49 лет без сопутствующих заболеваний обратился в клинику по поводу двух фронтальных резцов, которые были пролечены эндодонтически еще в его подростковом возрасте. В области зуба 11 отмечается незначительная мобильность, зондирование в области зубо-десневого соединения в пределах нормы, признаки некачественного эндодонтического лечения, в то время как в области зуба 21 отмечается пародонтальный карман с щечной стороны глубиной 6 мм. Предыдущие хирургические вмешательства по лечению апикального периодонтита зуба 11 и внутрикостного дефекта в области зуба 21 не увенчались успехом, приведя к возникновению «черного треугольника» между ними из-за утраты тканей десны.

## ЦЕЛЬ/ПОДХОД

Удаление зубов и последующий кюретаж показал, что щечная костная стенка в области этих зубов в хорошем состоянии, однако выявляется фенестрация в области удаленного зуба 11. Содержимое Geistlich Bio-Oss® pen смешано с физиологическим раствором и помещено вокруг имплантатов для заполнения дефектов. Мембрана Geistlich Bio-Gide® подрезана по форме зоны операции таким образом, чтобы ее края немного не доходили до имплантатов/формирователей десны. Узловые швы из ePTFE были наложены для коронарного смещения лоскута от его изначального положения. Имплантаты хорошо прижились, рентгенологическое исследование показало новообразованную костную ткань между имплантатами и в корональной зоне.

| ДЕФЕКТ | ОБЛАСТЬ | ЛЕЧЕНИЕ | ДОПОЛНИТЕЛЬНЫЕ МЕРЫ |
|---|---|---|---|
| ☒ Класс 0 ☒ Класс II | ☒ фронтальная зона ☒ верхняя челюсть | ☒ Geistlich Bio-Oss® \| Geistlich Bio-Oss® Collagen | |
| ☐ Класс I | ☐ боковая зона ☐ нижняя челюсть | ☒ Geistlich Bio-Gide® | |

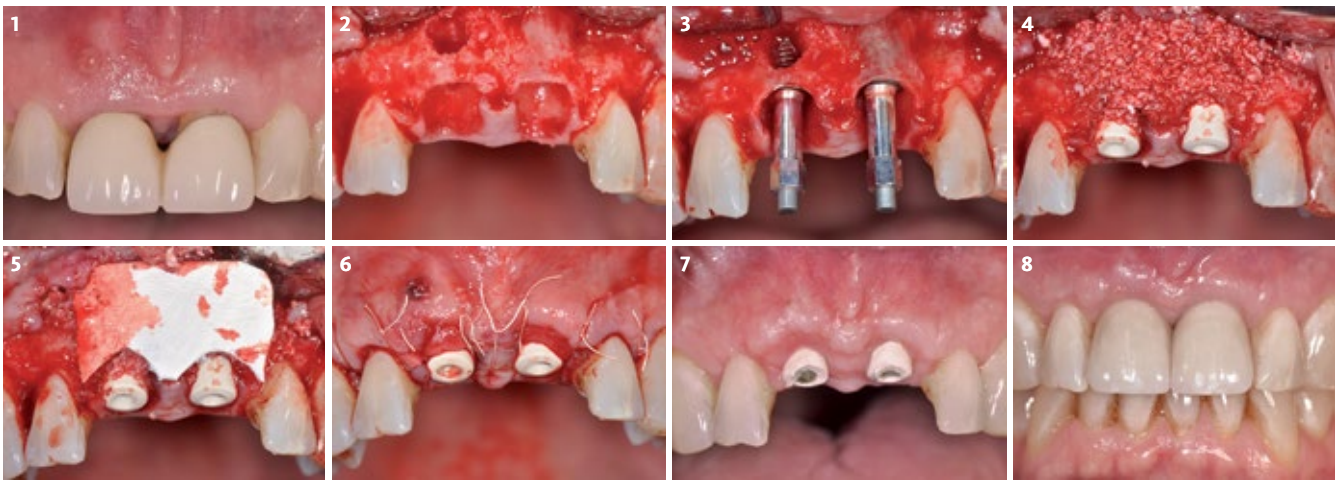


## ОПИСАНИЕ

1. Исходный вид верхних резцов.
2. Лунки удаленных зубов после кюретажа.
3. Одномоментная установка имплантатов. Показатели резонансного частотного анализа (RFA) для имплантата 11 были 69-70, 21 - 70-75.
4. Geistlich Bio-Oss® pen был использован для заполнения костных дефектов и избыточного контурирования гребня.
5. Мембрана Geistlich Bio-Gide® уложена сверху на зону аугментации таким образом, что она не касается имплантатов/формирователей десны.
6. Узловые ePTFE швы наложены для смешения десны с небной стороны более вестибулярно.
7. Хорошее заживление и контур мягких тканей вокруг формирователей десны.
8. Окончательное протезирование, хороший контур мягких тканей через 6 месяцев после операции. НКР стала основой хорошего внешнего вида мягких тканей

## ВЫВОД

Данный клинический случай - это прежде всего хороший пример, как при сохранившихся корональных стенках лунки, а также буккальной костной стенки (кроме дигисценций) есть возможность провести одномоментную имплантацию, аугментацию костной ткани, и добиться хорошего заживления мягких тканей при использовании биоматериалов Geistlich. Надежная костная опора совместно с правильным планированием ортопедической части и контурированием мягких тканей в итоге дают возможность предложить пациенту достаточно быстрое решение, хороший функциональный результат и улучшить эстетику во фронтальной зоне.

# КОНТУРНАЯ АУГМЕНТАЦИЯ КОСТНОЙ ТКАНИ ПРИ ПОМОЩИ МАТЕРИАЛА GEISTLICH BIO OSS® COLLAGEN

25-ти летний период наблюдения Доктор Ули Грюндер, Швейцария

25 лет наблюдений

## КЛИНИЧЕСКАЯ ЗАДАЧА

Верхний премоляр не мог быть консервативно сохранен ввиду выраженного пародонтального поражения и значительной утраты костной ткани вокруг него. Костный дефект был интраальвеолярный, без дигисценций или фенестраций.

## ЦЕЛЬ/ПОДХОД

В данном клиническом случае была выбрана ранняя отсроченная имплантация через 6 недель после удаления зуба. Одномоментно с установкой имплантата была проведена аугментация костной ткани при помощи материала Geistlich Bio-Oss® Collagen. Пациент проходил лечение в 1991 году, это один из первых случаев клинического применения Geistlich Bio-Oss® Collagen.

| ДЕФЕКТ | ОБЛАСТЬ | ЛЕЧЕНИЕ | ДОПОЛНИТЕЛЬНЫЕ МЕРЫ |
|---|---|---|---|
| ☒ Класс 0 ☒ Класс II | ☒ фронтальная зона ☒ верхняя челюсть | ☒ Geistlich Bio-Oss® Collagen | ☒ Коллагеновая губка |
| ☐ Класс I | ☐ боковая зона ☐ нижняя челюсть | ☒ Geistlich Bio-Gide® | |

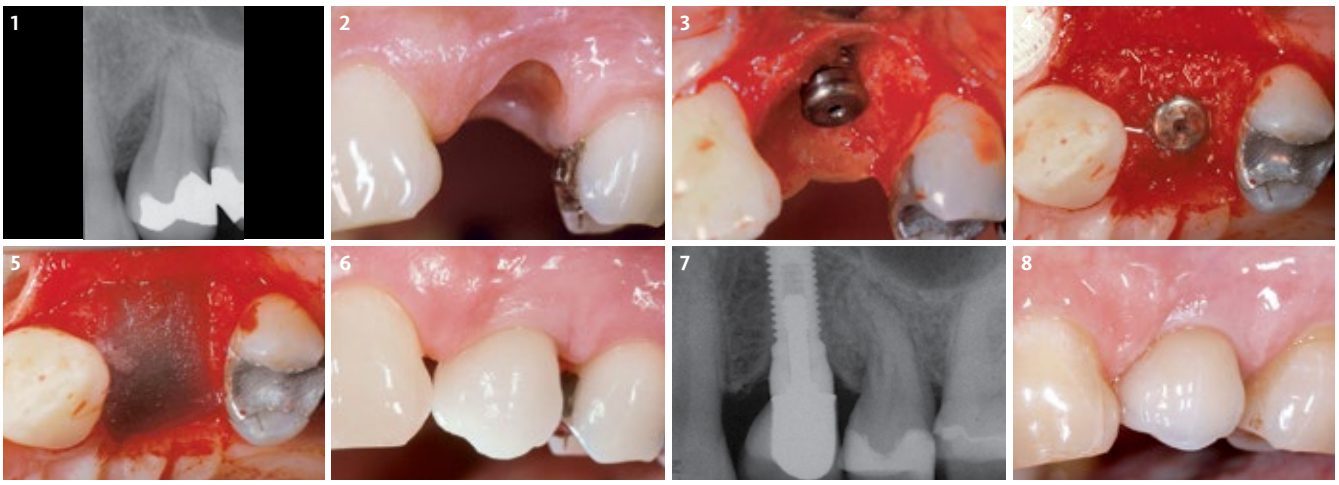


## ОПИСАНИЕ

1. Рентгенограмма до начала лечения показывает значительный костный дефект вокруг зуба.
2. Шесть недель после удаления зуба. Заживление мягких тканей проходит без осложнений.
3. Отслоение лоскута, установка имплантата, виден обширный дефект костной ткани.
4. Для заполнения костного дефекта и сохранения стабильного объема костной ткани использован материал Geistlich Bio-Oss® Collagen.
5. После аугментации костного дефекта материалом Geistlich Bio-Oss® Collagen зона операции была закрыта коллагеновой губкой.
6. Окончательная ортопедическая конструкция через 6 месяцев после операции.
7. Рентгенограмма через 25 лет после операции показывает стабильный объем костной ткани.
8. Интраоральная фотография через 25 лет демонстрирует великолепную стабильность как костной ткани, так и тканей десны.

## ВЫВОД

Успешность использования материала Geistlich Bio-Oss® Collagen подтверждена 25-ти летним наблюдением после операции имплантации с одномоментной аугментацией костной ткани в области отсутствующего премоляра. Через 25 лет сохраняется приемлемый контур костной и мягких тканей.

# КОНТУРНАЯ АУГМЕНТАЦИЯ ВНУТРИКОСТНОГО ДЕФЕКТА

Доктор Су Ю Ченг, Китай

### КЛИНИЧЕСКАЯ ЗАДАЧА

Центральный верхний резец не мог быть сохранен консервативно, поэтому было принято решение о его одномоментном замещении на имплантат. Основная задача в данном клиническом случае - сохранить объем костной ткани, что является критическим аспектом как с точки зрения функции, так и эстетики.

### ЦЕЛЬ/ПОДХОД

Была проведена одномоментная имплантация в области зуба 11. Для уменьшения резорбции костной ткани гребня пространство вокруг имплантата было заполнено материалом Geistlich Bio-Oss®, зона операции закрыта мембраной Geistlich Bio-Gide®.

| ДЕФЕКТ | ОБЛАСТЬ | ЛЕЧЕНИЕ | ДОПОЛНИТЕЛЬНЫЕ МЕРЫ |
|---|---|---|---|
| ☐ Класс 0 ☐ Класс II | ☒ фронтальная зона ☒ верхняя челюсть | ☒ Geistlich Bio-Oss® | |
| ☒ Класс I | ☐ боковая зона ☐ нижняя челюсть | ☒ Geistlich Bio-Gide® | |

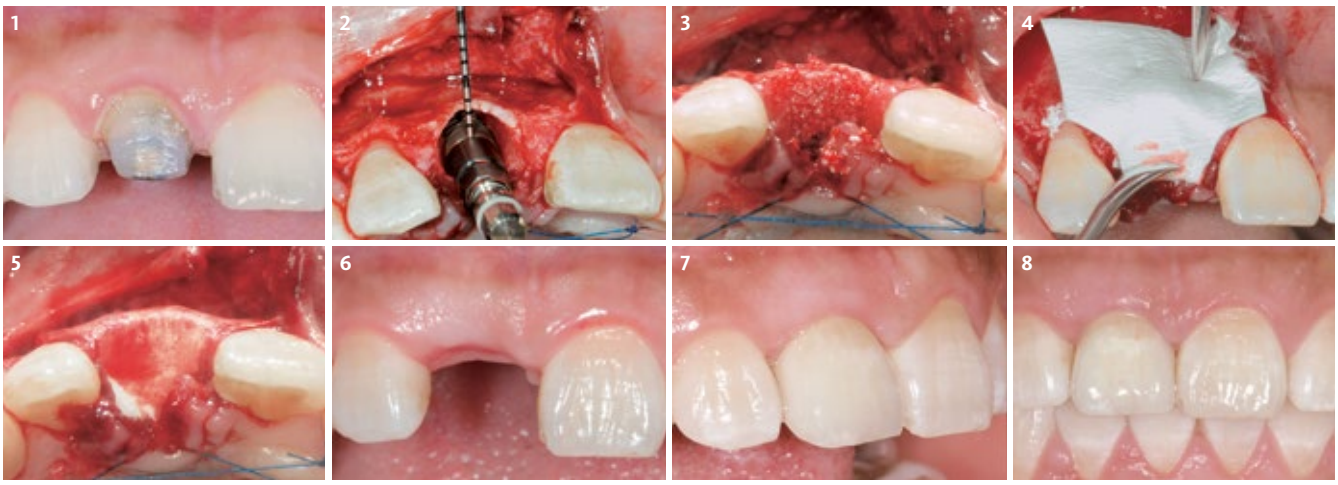


### ОПИСАНИЕ

1. Клиническая ситуация до начала лечения, верхний правый центральный резец, состояние мягких тканей
2. Вид зоны операции после установки имплантата. Пародонтологический зонд использован для демонстрации дефекта между имплантатом и буккальной костной стенкой альвеолы.
3. Материал Geistlich Bio-Oss® использован как для заполнения костного дефекта, так и для улучшения анатомии данной зоны.
4. Зона аугментации закрыта мембраной Geistlich Bio-Gide® с учетом принципов НКР
5. Окклюзионный вид. Защитная мембрана уложена сверху на зону операции таким образом, чтобы ее края контактировали с нативной костной тканью. Лоскут мобилизирован для герметичного ушивания.
6. Клиническая картина через 6 месяцев после операции, планируется начало ортопедического лечения.
7. Через 12 месяцев: боковой вид на ортопедическую конструкцию. При помощи операции был достигнут оптимальный конур костного гребня.
8. Фронтальный вид, также через 12 месяцев, верхний правый центральный резец восстановлен, великолепный эстетический результат.

### ВЫВОД

С использованием регенеративных хирургических вмешательств возможно добиться предсказуемого результата при одномоментной имплантации в эстетически значимой зоне.

# ПРИНЯТИЕ РЕШЕНИЙ ПРИ АУГМЕНТАЦИИ НЕБОЛЬШИХ КОСТНЫХ ДЕФЕКТОВ

## Костный дефект вокруг имплантата

Под аугментацией небольших костных дефектов подразумевается НКР в области костного дефекта вокруг имплантата, в основном дигисценций или апикальных перфораций.

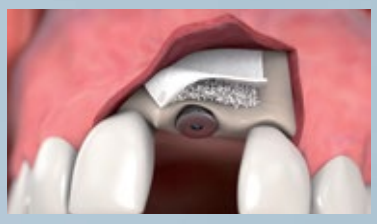

**ВОЗМОЖНА ЛИ УСТАНОВКА ИМПЛАНТАТА ОДНОВРЕМЕННО С КОСТНОЙ ПЛАСТИКОЙ?**

- **ДА** → **КАКОЙ КЛАСС КОСТНОГО ДЕФЕКТА?**
- **НЕТ** → **БЫЛ ЛИ ИМПЛАНТАТ РАНЕЕ УСТАНОВЛЕН?**
  - **ДА**
  - **НЕТ**

## Морфология дефекта[1]

### ДЕФЕКТ КЛАССА 0

Имплантат может быть установлен в рамках существующей костной ткани, необходима только пластика для аугментации контура гребня. Зона операции имеет дефицит контура костной ткани, объем костной ткани достаточен для стандартной установки имплантата.

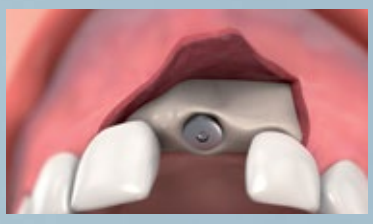

### ДЕФЕКТ КЛАССА I

Внутриальвеолярный дефект между поверхностью имплантата и костными стенками (аугментация для заполнения пространства)

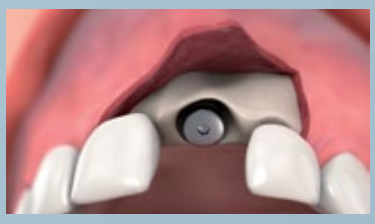

### ДЕФЕКТ КЛАССА II

Дигисценция костной ткани вокруг имплантата, объемная стабильность зоны обеспечивается соседними костными стенками.



### ДЕФЕКТ ВОКРУГ ИМПЛАНТАТА

Атрофия костной ткани и рецессия десны вокруг имплантата в эстетически значимой зоне

Консервация лунки либо аугментация обширного костного дефекта (отсканируйте QR-код на странице 3)

**Зарегистрируйтесь сейчас на портале The BOX**
https://box.osteology.org/

Онлайн-контент: Лечение костного дефекта класса 0 при помощи материалов Geistlich Bio-Gide® Compressed и Geistlich Bio-Oss® как продолжение налаживания эстетики после процедуры по обширной костной аугментации.

## Клинический пример

## Рекомендуемый материал

### КОНТУРНАЯ АУГМЕНТАЦИЯ С ЩЕЧНОЙ СТОРОНЫ

Geistlich Bio-Oss® или Geistlich Bio-Oss® Collagen

Geistlich Bio-Gide® или Geistlich Bio-Gide® Compressed

+

### ЗАПОЛНЕНИЕ ДЕФЕКТА ИМПЛАНТАТ-КОСТНАЯ ТКАНЬ

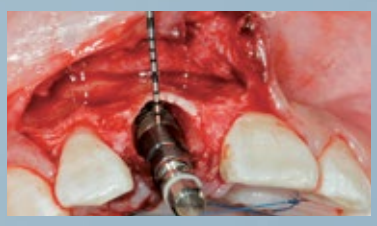

Geistlich Bio-Oss® или Geistlich Bio-Oss® Collagen

Geistlich Bio-Gide® или Geistlich Bio-Gide® Compressed

+

### КОНТУРНАЯ АУГМЕНТАЦИЯ - ДИГИСЦЕНЦИЯ ИЛИ ФЕНЕСТРАЦИЯ

Geistlich Bio-Oss® или Geistlich Bio-Oss® Collagen

Geistlich Bio-Gide® или Geistlich Bio-Gide® Compressed

+

### КОНТУРНАЯ АУГМЕНТАЦИЯ КОСТНОГО ДЕФЕКТА ВОКРУГ ИМПЛАНТАТА ПОСЛЕ ДЕКОНТАМИНАЦИИ ЕГО ПОВЕРХНОСТИ

Geistlich Bio-Oss® или Geistlich Bio-Oss® Collagen

Geistlich Bio-Gide® или Geistlich Bio-Gide® Compressed

+

# ОДНОМОМЕНТНАЯ ИМПЛАНТАЦИЯ
## В СЛУЧАЕ ТОНКОЙ ЩЕЧНОЙ КОРТИКАЛЬНОЙ ПЛАСТИНКИ

Приват доцент, доктор Маркус Шлее, Германия

### КЛИНИЧЕСКАЯ ЗАДАЧА

После удаления зуба обнажилась очень тонкая травмированная щечная кортикальная пластинка, которая ослаблена из-за горизонтальной резорбции костной ткани дистальнее данного зуба и также наклона его корня.

### ЦЕЛЬ/ПОДХОД

Сохранение объема костного гребня при одномоментной установке имплантата и одновременной костной пластике с применением препарата Geistlich Bio-Oss®.

Клинические случаи. Класс I

| ДЕФЕКТ | ОБЛАСТЬ | ЛЕЧЕНИЕ | ДОПОЛНИТЕЛЬНЫЕ МЕРЫ |
|---|---|---|---|
| ☐ Класс 0 ☐ Класс II | ☐ фронтальная зона ☐ верхняя челюсть | ☒ Geistlich Bio-Oss® | |
| ☒ Класс I | ☒ боковая зона ☒ нижняя челюсть | ☐ Geistlich Bio-Gide® | |

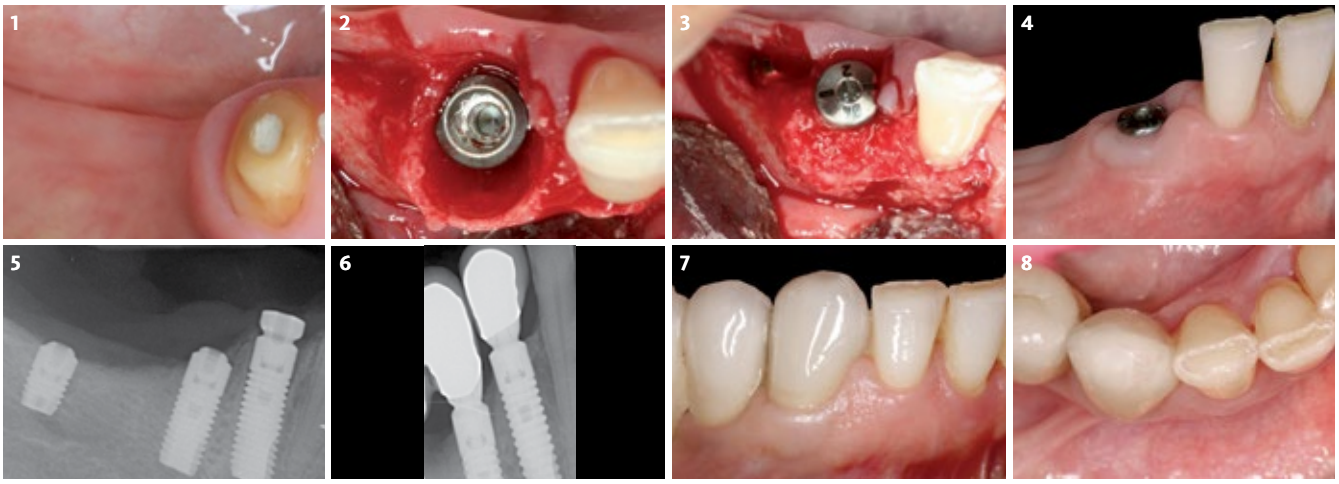


### ОПИСАНИЕ

1. В связи с недостаточной длиной коронковой части зуба было принято решение в пользу его удаления.
2. Щечная костная стенка истончена из-за горизонтальной резорбции костной ткани позади этого зуба и ангуляции его корня. Отмечается ее перфорация в апикальной части и травматизация из-за удаления. Имплантат в позиции отсутствующего зуба 43 установлен с наклоном в язычную сторону.
3. Пространство между установленным имплантатом и щечной кортикальной пластинкой заполнено материалом Geistlich Bio-Oss®. Формирователь десны стабилизирует зону аугментации.
4. Клиническая картина - заживление через 2 недели.
5. Прицельная рентгенограмма в области установленных имплантатов 43, 44 и 46 через 5 месяцев после операции.
6. Прицельная рентгенограмма через 6 лет после операции.
7. Клиническая картина через 6 лет после операции.
8. Окклюзионный вид: щечный контур костной ткани полностью сохранен через 6 лет.

### ВЫВОД

Аугментация костной ткани при помощи материала Geistlich Bio-Oss® позволила сохранить объем костного гребня и добиться хорошего эстетического результата.

# КОНТУРНАЯ АУГМЕНТАЦИЯ и двухслойная техника

Доктор Теппеи Тсукуяма, Япония

## КЛИНИЧЕСКАЯ ЗАДАЧА

Женщина 34 лет обратилась в клинику с жалобами на отечность десны и подвижность зуба. После атравматичного удаления зуба 11 визуализировалась резорбированная активным воспалительным процессом щечная стенка, горизонтальная убыль костной ткани гребня. Заживление мягких тканей в данной зоне прошло без осложнений, поэтому было принято решение о ранней отсроченной имплантации в комбинации с НКР через 4 недели после удаления зуба. По шкале оценки риска ITI SAC пациентка относится к группе средне-высокого риска. Это означает, что работа с тканями должна быть очень осторожной, ортопедическое лечение тщательно спланировано.

## ЦЕЛЬ/ПОДХОД

После установки имплантата с точки зрения концепции 3D-позиционирования, была проведена декортикация костной ткани. Гранулы материала Geistlich Bio-Oss® были помещены сверху обнаженной поверхности имплантата и закрыты Geistlich Bio-Gide® по двухслойной технике. Для ушивания без натяжения была проведена дополнительная мобилизация лоскута при помощи послабляющего надкостничного надреза. Через 4 месяца было проведено открытие имплантата. Пациентка была довольная окончательными коронками для восстановления фронтальных верхних резцов. Период клинического наблюдения за стабильностью эстетического и функционального результата составил 18 месяцев.

| ДЕФЕКТ | ОБЛАСТЬ | ЛЕЧЕНИЕ | ДОПОЛНИТЕЛЬНЫЕ МЕРЫ |
|---|---|---|---|
| ☐ Класс 0 ☒ Класс II | ☒ фронтальная зона ☒ верхняя челюсть | ☒ Geistlich Bio-Oss® | ☒ Соединительнотканный трансплантат (СТТ) |
| ☐ Класс I | ☐ боковая зона ☐ нижняя челюсть | ☒ Geistlich Bio-Gide® | |

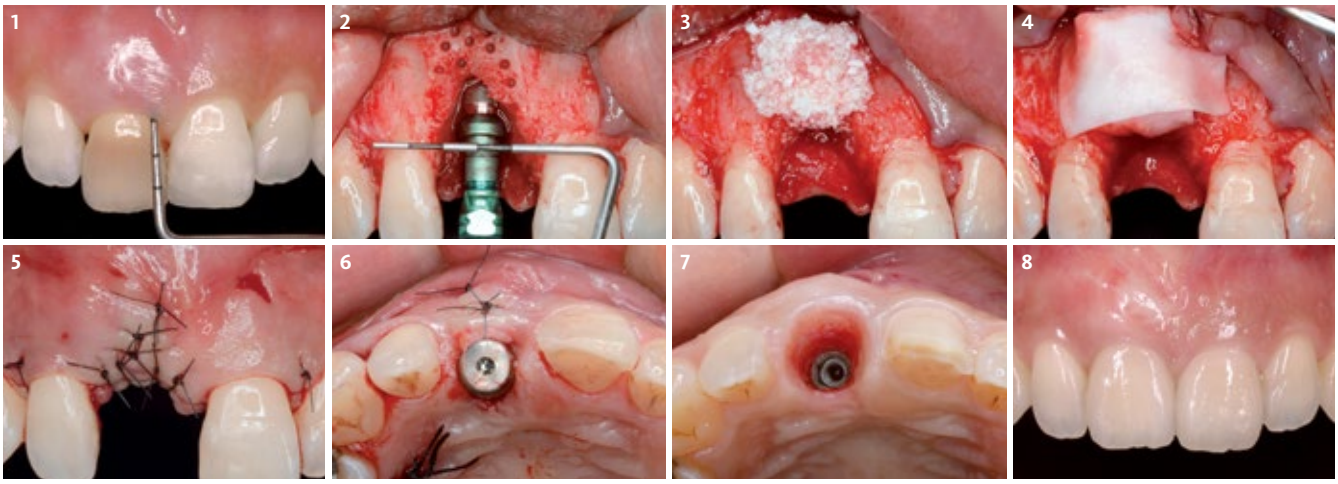


## ОПИСАНИЕ

1. Исходная клиническая ситуация, вид с щечной стороны. Показано удаление зуба 11 из-за активного периапикального периодонтита и вертикального перелома корня. Через 8 месяцев после удаления зуба отмечается хорошее заживление мягких тканей но выраженная горизонтальная убыль альвеолярного гребня.
2. Несмотря на дефицит объема костной ткани имплантат получил необходимую стабилизацию за счет апикальный костной ткани. Он был установлен по принципам 3D-позиционирования с учетом расположения границ будущей коронки на имплантат 11.
3. Для коррекции горизонтального дефекта костной ткани был использован материл Geistlich Bio-Oss®.
4. Во избежание врастания мягких тканей в зону аугментации и для успешного новообразования костной ткани была использована двухслойная техника с применением мембраны Geistlich Bio-Gide®.
5. Ушивание лоскута проведено без натяжения (для этого были выполнены послабляющие надрезы) при помощи горизонтальных матрасных и одиночных узловых швов.
6. Открытие имплантата проведено при помощи мукотома, создан кармашек для соединительнотканного трансплантата, установлен формирователь десны.
7. Для идеальной симметрии двух центральных резцов было принято решение отпрепарировать зуб 21 под керамические винир. Протезирование на имплантате 11 было выполнено с использованием индивидуального абатмента. Хорошо виден великолепный объем мягких тканей вокруг имплантата.
8. Клиническая картина через несколько месяцев после фиксации окончательных ортопедических конструкций. Горизонтальный дефект костной ткани был скорректирован с использованием материалов Geistlich Bio-Oss® и Geistlich Bio-Gide®.

## ВЫВОД

При планировании имплантации в эстетически значимой зоне важно четкое понимание биологии, основных принципов использования биоматериалов, концепций ортопедического лечения и аккуратная работа с тканями. Сам хирургический этап должен быть основан на запланированном результате протезирования, правильном расположении имплантата в 3D пространстве, работа с мягкими и твердыми тканями должна быть нацелена на идеальный внешний вид мягких тканей, сохраняемый максимально долгосрочно.

# КОНТУРНАЯ АУГМЕНТАЦИЯ

## ПОСЛЕ ПЛАСТИКИ МЯГКИХ ТКАНЕЙ С ПРИМЕНЕНИЕМ ТРАНСПЛАНТАТА

Профессор Уи-Вон Юнг, Южная Корея

### КЛИНИЧЕСКАЯ ЗАДАЧА

Восстановление зубов во фронтальной зоне направлено как на улучшение эстетики, так и функции. Когда происходит удаление резцов по пародонтологическим или эндодонтическим показаниям, щечная стенка в большинстве случаев частично или полностью резорбирована. Это очень часто вызывает утрату объема мягких тканей, негативно влияя на их контуры. Более того, после удаления зуба хирург часто сталкивается с недостаточной толщиной слизистой оболочки.

### ЦЕЛЬ/ПОДХОД

Сразу после удаления резца на верхней челюсти мукотомом был получен мягкотканный трансплантат. Через 3 месяца после удаления зуба был установлен имплантат с одновременной НКР при помощи материалов Geistlich Bio-Oss® и Geistlich Bio-Gide®.

| ДЕФЕКТ | ОБЛАСТЬ | ЛЕЧЕНИЕ | ДОПОЛНИТЕЛЬНЫЕ МЕРЫ |
|---|---|---|---|
| ☐ Класс 0 ☒ Класс II | ☒ фронтальная зона ☒ верхняя челюсть | ☒ Geistlich Bio-Oss® | ☒ Мягкотканный трансплантат с неба полученный при помощи мукотома |
| ☐ Класс I | ☐ боковая зона ☐ нижняя челюсть | ☒ Geistlich Bio-Gide® | |

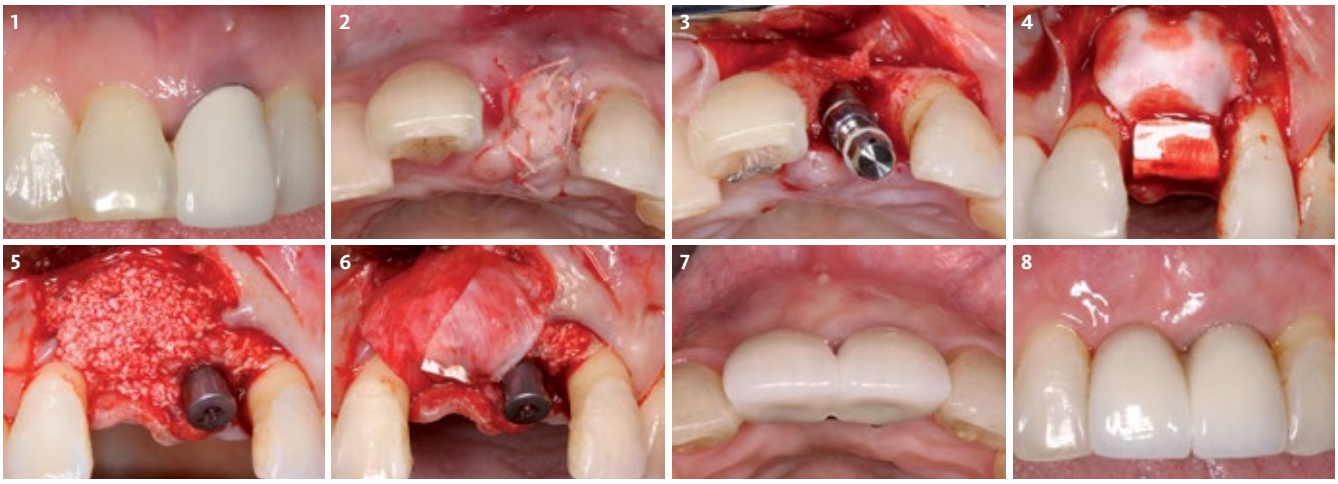


### ОПИСАНИЕ

1. Воспаление десны с щечной стороны в области левого верхнего центрального резца из-за перелома корня.
2. Мягкотканный трансплантат с неба (6 мм в диаметре) получен при помощи мукотома.
3. Установка имплантата через 3 месяца после удаления зуба.
4. Для регенерации щечного дефекта уложены гранулы материала Geistlich Bio-Oss®, сверху закрыты защитной мембраной Geistlich Bio-Gide®.
5. 6 месяцев спустя после имплантации и НКР в области левого верхнего центрального резца. Правый верхний центральный резец был удален из-за травмы. Гранулы Geistlich Bio-Oss® были использованы для аугментации образовавшегося дефекта.
6. Мембрана Geistlich Bio-Gide® уложена сверху Geistlich Bio-Oss®.
7. 1,5 года наблюдения, вид с окклюзионной стороны.
8. 3 года наблюдения, вид с щечной стороны.

### ВЫВОД

Можно добиться успешного эстетического результата при аугментации объема гребня в области резцов верхней челюсти.

# ЗАКРЫТИЕ ФЕНЕСТРАЦИИ

## ПРИ ПОМОЩИ МЕТОДИКИ НКР И СТТ

Доктор Хоао Батиста Цезарь Нето, доктор Роберто Зангиролами*, доктор Рикардо Такий Секигучи*, Бразилия

**Зарегестрируйтесь сейчас на портале THE BOX HTTPS://BOX.OSTEOLOGY.ORG**

Видео представленного случая

Другой пример лечения

### КЛИНИЧЕСКАЯ ЗАДАЧА

Замещение зуба 12 при помощи предсказуемых манипуляций, комфортных для пациента, способствующих достижению хорошего эстетического результата.

### ЦЕЛЬ/ПОДХОД

Благодаря возможности установки имплантата с хорошей первичной стабилизацией в правильной позиции для будущего протезирования, была выбрана техника имплантации с одномоментной НКР.

| ДЕФЕКТ | ОБЛАСТЬ | ЛЕЧЕНИЕ | ДОПОЛНИТЕЛЬНЫЕ МЕРЫ |
|---|---|---|---|
| ☐ Класс 0 ☒ Класс II | ☒ фронтальная зона ☒ верхняя челюсть | ☒ Geistlich Bio-Oss® | ☒ Соединительнотканный трансплантат (СТТ) |
| ☐ Класс I | ☐ боковая зона ☐ нижняя челюсть | ☒ Geistlich Bio-Gide® | |

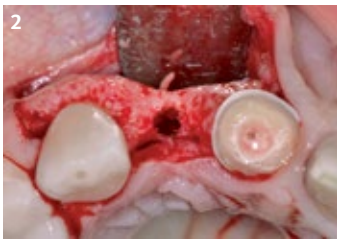

### ОПИСАНИЕ

1. Исходная клиническая ситуация, вид с щечной стороны. Коронка правого латерального резца отсутствует, восстановлена временной конструкцией.
2. Подготовка ложа для имплантата: вид с окклюзионной стороны демонстрирует желательное положение имплантата с учетом последующего протезирования.
3. Имплантат установлен, фенестрация в апикальный зоне, видна резьба имплантата
4. Мембрана Geistlich Bio-Gide® подрезана под размер костного дефекта
5. Обратите внимание на тонкую небную стенку. Поэтому гранулы материала Geistlich Bio-Oss® уложены как щечно, закрывая обнаженную резьбу имплантата, так и палатинально. Для удобства мембрана Geistlich Bio-Gide® была сначала заведена на небную сторону и подготовлена для закрытия щечного дефекта.
6. Мембрана Geistlich Bio-Gide® уложена сверху щечного дефекта для его изоляции и создания оптимальных условий регенерации костной ткани на поверхности резьбы имплантата.
7. Через 9 месяцев после имплантации было проведено увеличение объема мягких тканей десны при помощи соединительнотканного трансплантата.
8. Окончательная ортопедическая конструкция на зубе 21 после имплантации и НКР.

### ВЫВОД

Тщательный анализ клинической ситуации и КЛКТ позволяет определить ситуации, в которых возможен одномоментный подход. Такой метод работы позволяет укоротить сроки лечения и уменьшить количество хирургических вмешательств

*При сотрудничестве с доктором Роберто Зангиролами (ортопедическая часть лечения), доктором Рикардо Такий Секигучи (процедура по удлинению коронковой части зубов).

# УСТАНОВКА ОДИНОЧНОГО ИМПЛАНТАТА С ПРИМЕНЕНЕИМ НКР

Доктор Колин Кампбел, Великобритания

## КЛИНИЧЕСКАЯ ЗАДАЧА

Пациент проходил активное пародонтологическое лечение у нас в клинике. Пародонтолог рекомендовал удалить зуб 11 и заменить его при помощи несъемной конструкции. Из-за желания пациента сохранить как можно больше зубов, несмотря на негативный прогноз зуба 12, было приятно решение провести  удаление и имплантацию только в области зуба 11 с одномоментным проведением направленной костной регенерации и попыткой максимально долгого сохранения зуба 12.

## ЦЕЛЬ/ПОДХОД

Была выбрана одномоментная имплантация (тип 2) в области зуба 11 в комбинации с процедурой по НКР смесью аутологичной костной ткани и Geistlich Bio-Oss® с мембраной Geistlich Bio-Gide®. Данная техника позволяет достичь стабильности в области мягких тканей вокруг имплантата.

| ДЕФЕКТ | ОБЛАСТЬ | ЛЕЧЕНИЕ | ДОПОЛНИТЕЛЬНЫЕ МЕРЫ |
|---|---|---|---|
| ☐ Класс 0 ☒ Класс II | ☒ фронтальная зона ☒ верхняя челюсть | ☒ Geistlich Bio-Oss® | ☒ Аутологичная костная стружка |
| ☐ Класс I | ☐ боковая зона ☐ нижняя челюсть | ☒ Geistlich Bio-Gide® | |

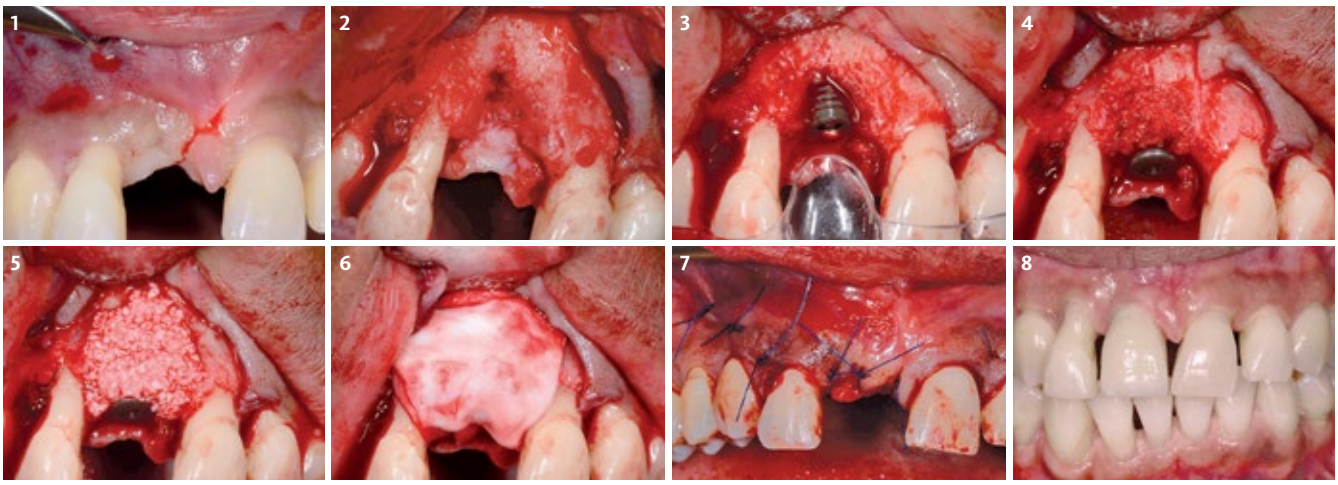


## ОПИСАНИЕ

1. Исходная клиническая картина, фотография сделана сразу после проведения местной анестезии. Обратите внимание на рецессию десны у зуба 12 и начинающуюся рецессию в области зуба 21.
2. После отслоения лоскута визуализируется следующее: значительная убыль костной ткани в области зуба 12, небольшая убыль у зуба 21 и как вертикальный, так и горизонтальный костный дефект в области планируемой имплантации (11).
3. Дополнительная фотография с хирургическим шаблоном для подтверждения правильной позиции имплантата по вертикальной оси.
4. Установленный имплантат закрыт заглушкой. На его поверхность уложена аутологичная костная стружка, полученная из зоны операции.
5. Гранулы материала Geistlich Bio-Oss® уложены поверх аутологичной костной стружки, они играют роль медленно резорбируемого материала, поддерживающего объемную стабильность зоны аугментации.
6. Двойной слой мембраны Geistlich Bio-Gide® для защиты зоны аугментации во время периода заживления.
7. Фотография по завершению наложения швов.
8. Фотография чрез 2 года демонстрирует стабильный уровень десны.

## ВЫВОД

Даже в очень сложных случаях в эстетически важной зоне при горизонтальной, вертикальной убыли костной ткани, нехватке объема мягких тканей и рецессиях (зубы 12 и 21), данная методика может позволить достичь хорошего результата и дает шанс на успех, сохраняющийся на длительный срок.

# ЛЕЧЕНИЕ ФЕНЕСТРАЦИИ И ПЕРИАПИКАЛЬНОГО КОСТНОГО ДЕФЕКТА

Доктор Марелен Тео, Сингапур

## КЛИНИЧЕСКАЯ ЗАДАЧА

Компьютерная томография показала, что объем костной ткани едва достаточен для хорошей первичной стабилизации имплантата. Пациенту было предложено изготовление мостовидного протеза с опорой на соседние зубы 11 и 22. Этот выбор его не устроил, так как он не хотел, чтобы три передних зуба были связаны одной конструкцией. Более того, в области зуба 11 периодически возникал абсцесс из-за апикального периодонтита. Эндодонтическое лечение зуба 11 было проведено 3 года назад. Таким образом, без качественного лечения корневых каналов нельзя рассматривать зуб 11 в качестве надежной опоры мостовидного протеза.

## ЦЕЛЬ/ПОДХОД

В данном клиническом случае требуется мультидисциплинарный подход. Эндодонтист склонился в пользу резекции верхушки корня зуба 11, так как коронка выглядела интактной и корневой канал был хорошо запломбирован. Поэтому было приятно решение откинуть лоскут и оценить клиническую ситуацию: возможно ли одновременно с резекцией верхушки корня провести аугментацию костной ткани и установить имплантат на место отсутствующего зуба 21. Если возможно добиться стабилизации имплантата, он будет являться каркасом для регенерации костной ткани вокруг имплантата.

| ДЕФЕКТ | ОБЛАСТЬ | ЛЕЧЕНИЕ | ДОПОЛНИТЕЛЬНЫЕ МЕРЫ |
|---|---|---|---|
| ☐ Класс 0 ☒ Класс II | ☒ фронтальная зона ☒ верхняя челюсть | ☒ Geistlich Bio-Oss® | ☒ Аутологичная костная стружка |
| ☐ Класс I | ☐ боковая зона ☐ нижняя челюсть | ☒ Geistlich Bio-Gide® | |

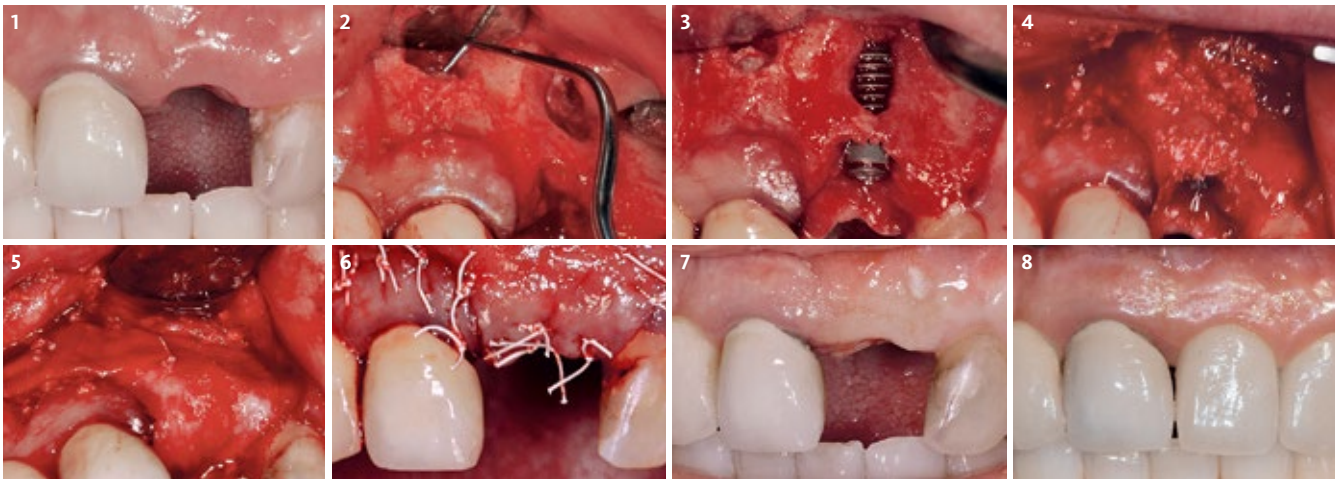


## ОПИСАНИЕ

1. Зуб 21 был удален 2 месяца назад. Хронический периапикальный периодонтит с периодическими обострениями в области зуба 11.
2. Резекция верхушки корня, ретроградное пломбирование корня зуба 11 материалом МТА (минерал триоксид аггрегат).
3. Вид с щечной стороны показывает обнажении резьбы имплантата, несмотря на это имплантат установлен с достаточной первичной стабилизацией.
4. Дефекты костной ткани с щечной стороны в области зубов 11 и 21 заполнены частицами материала Geistlich Bio-Oss®.
5. Зона аугментации закрыта мембраной Geistlich Bio-Gide®.
6. Ушивание при помощи нерезорбируемых швов.
7. Клиническая картина через 4 месяца после операции.
8. Клиническая картина через 20 месяцев периода наблюдения: коронка на имплантат 21 и зуб 22.

## ВЫВОД

Резекция верхушки корня способствовала излечению хронического периапикального периодонтита. Несмотря на то, что имплантат в области отсутствующего зуба 21 был установлен в костную ткань с тонкой буккальной стенкой, первичная стабилизация была хорошей. В итоге регенерация костной ткани с использованием материалов Geistlich Bio-Oss® и Geistlich Bio-Gide® прошла успешно.

# ЛЕЧЕНИЕ КОСТНОГО ДЕФЕКТА ПО ТИПУ ДИГИСЦЕНЦИИ

Профессор Само Ивановски, Австралия

## КЛИНИЧЕСКАЯ ЗАДАЧА

Пациент обратился в клинику по поводу перелома верхнего правого центрального резца, который был восстановлен коронкой после эндодонтического лечения и установки штифта. Было принято решение провести установку имплантата через 8 недель после удаления зуба. На этапе установки имплантата была обнаружена выраженная дигисценция костной ткани с щечной стороны.

## ЦЕЛЬ/ПОДХОД

Обнаружен обширный дефект костной ткани по типу дигисценции с щечной стороны. После установки имплантата большая часть резьбы обнажена. Использован материал Geistlich Bio-Oss® для аугментации костной ткани и придания первоначальных контуров костной ткани с щечной стороны. Зона аугментации закрыта мембраной Geistlich Bio-Gide®, наложены нерезорбируемые швы 4/0. Для заживления имплантата по типу частичного погружения был установлен формирователь десны.

| ДЕФЕКТ | ОБЛАСТЬ | ЛЕЧЕНИЕ | ДОПОЛНИТЕЛЬНЫЕ МЕРЫ |
|---|---|---|---|
| ☐ Класс 0 ☒ Класс II | ☒ фронтальная зона ☒ верхняя челюсть | ☒ Geistlich Bio-Oss® | |
| ☐ Класс I | ☐ боковая зона ☐ нижняя челюсть | ☒ Geistlich Bio-Gide® | |

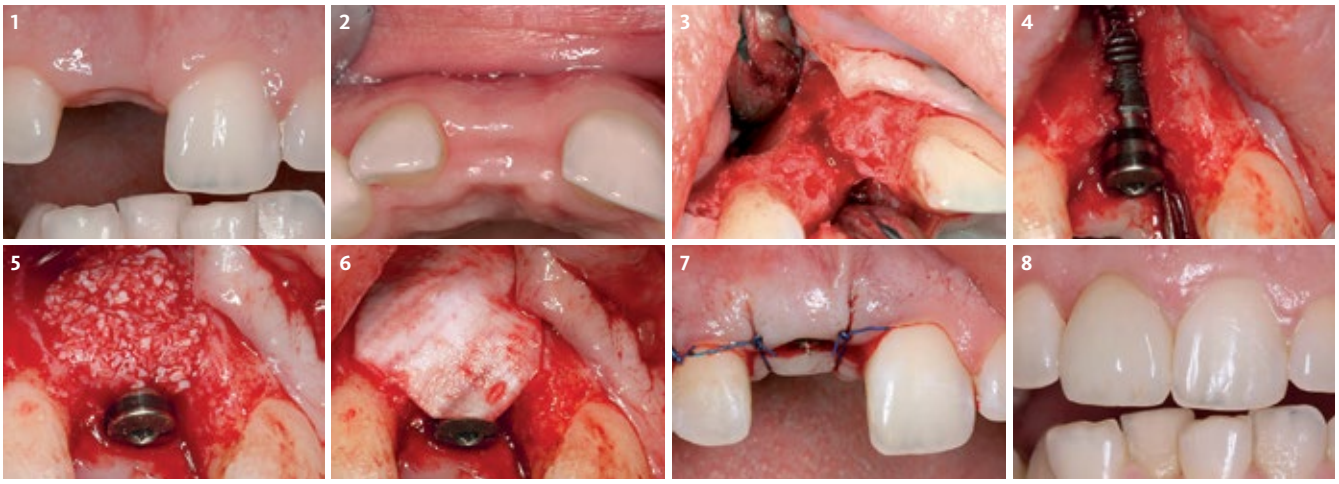


## ОПИСАНИЕ

1. Вид с щечной стороны. Верхний правый центральный резец был удален из-за перелома после предыдущего эндодонтического лечения. Лунка зуба оставлена для спонтанного заживления, имплантация планировалось через 8 недель.
2. Вид с окклюзионной стороны: место удаления зуба через 8 недель.
3. Вид с окклюзионой стороны. Откинут полнослойный надкостнично-слизистый лоскут, сделан только один дистальный послабляющий разрез за латеральным резцом.
4. Вид с щечной стороны. Имплантат установлен в соответствии с рекомендациями производителя. После его установки большая часть резьбы видна в костном дефекте (дигисценции).
5. Вид с щечной стороны: использован материал Geistlich Bio-Oss® для аугментации костной ткани и придания первоначальных контуров костной ткани с щечной стороны.
6. Закрытие аугментата мембраной Geistlich Bio-Gide®.
7. Вид с щечной стороны: ушивание зоны операции, использован нерезорбируемый шовный материал 4/0. Установлен формирователь десны для частично-погруженного заживления имплантата.
8. Клиническая ситуация через 1 год после установки имплантата.

## ВЫВОД

Успешная регенерация костной ткани в области дигисценции с щечной стороны на верхней челюсти во фронтальном отделе была достигнута при одномоментном проведении НКР при помощи материалов Geistlich Bio-Oss® и Geistlich Bio-Gide® и имплантации.

# РЕКОМЕНДУЕМЫЕ КОМБИНАЦИИ МАТЕРИАЛОВ

| МАТЕРИАЛЫ ДЛЯ РЕГЕНЕРАЦИИ КОСТНОЙ ТКАНИ | ДЕФЕКТ КЛАССА 0 | ДЕФЕКТ КЛАССА I | ДЕФЕКТ КЛАССА II | ДЕФЕКТ ВОКРУГ РАНЕЕ УСТАНОВЛЕННОГО ИМПЛАНТАТА |
|---|---|---|---|---|
| **GEISTLICH BIO-OSS®**<br>Гранулы 0.25–1 мм<br>0.25 г ~ 0.5 см³ | ● | ● | | ● |
| **GEISTLICH BIO-OSS®**<br>Гранулы 0.25–1 мм<br>0.5г ~ 1.0 см³ | ● | ● | ● | ● |
| **GEISTLICH BIO-OSS® PEN**<br>Гранулы 0.25–1 мм<br>0.25 г ~ 0.5 см³ | ● | ● | | ● |
| **GEISTLICH BIO-OSS® PEN**<br>Гранулы 0.25–1 мм<br>0.5 г ~ 1.0 см³ | ● | ● | ● | ● |
| **GEISTLICH BIO-OSS® COLLAGEN**<br>100 мг ~ 0.2–0.3 см³ | ● | ● | ● | ● |
| **МЕМБРАНЫ** | | | | |
| **GEISTLICH BIO-GIDE®**<br>25 × 25 мм, 30 × 40 мм | ● | ● | ● | ● |
| **GEISTLICH BIO-GIDE® COMPRESSED***<br>13 × 25 мм | ● | ● | ● | ● |
| **GEISTLICH BIO-GIDE® COMPRESSED***<br>20 × 30 мм | ● | ● | ● | ● |
| **НАБОРЫ** | | | | |
| **GEISTLICH COMBI-KIT COLLAGEN**<br>Geistlich Bio-Oss® Collagen 100 мг<br>+ Geistlich Bio-Gide® 16 × 22 мм | | ● | ● | |

*товар находится на регистрации


**Источники/список литературы**

1 Benić GI & Hämmerle C. Periodontol 2000. 2014 Oct;66(1):13–40.
2 Buser D. 20 Years of Guided Bone Regeneration in Implant Dentistry. 2009.
3 ITI Treatment Guide Vol. 1–6.
4 Benić GI et al., Clin Oral Implants Res. 2009 May;20(5):507–13.
5 Buser D et al., J Periodontol. 2011 Mar;82(3):342–9.
6 Jung RE et al., Clin Oral Implants Res. 2013 Oct;24(10):1065–73.
7 Buser D et al., J Periodontol. 2013 Nov;84(11):1517–27.
8 Jensen SS et al., J Periodontol. 2014 Nov;85(11):1549–56.
9 Buser D et al., J Dent Res. 2013 Dec;92(12 Suppl):176S–82S.
10 Hürzeler M et al., Deutsche Zahnärztliche Zeitschrift. 1996; 51.
11 Zitzmann NU et al., Oral Surg Oral Med Oral Pathol Oral Radiol Endod. 1998 Jan;85(1):8–17.
12 Geistlich Regeneration Leaders' Meeting 2016.
13 Aghaloo TL & Moy PK. Int J Oral Maxillofac Implants. 2007;22 Suppl:49–70.
14 Garber DA & Belser UC. Compend Contin Educ Dent. 1995 Aug;16(8):796, 798–802, 804.
15 Buser D et al., Int J Oral Maxillofac Implants. 2004;19 Suppl:43–61.
16 Grunder U et al., Int J Periodontics Restorative Dent. 2005 Apr;25(2):113–9.
17 Cardaropoli D et al., Int J Periodontics Restorative Dent. 2015 Mar–Apr;35(2):191–8.
18 Geistlich Bio-Gide® is the first resorbable collagen membrane specifically for use in guided tissue regeneration. Data on file, Geistlich Pharma AG (Wolhusen, Switzerland).
19 Millennium Research Group, Dental Bone Graft Substitutes and Tissue Regeneration 2005, AP/US/EU.

# АССОРТИМЕНТ ПРОДУКЦИИ

## GEISTLICH BIO-OSS®

Маленькие гранулы (0,25-1 мм),
Объем упаковки: 0.25 г, 0.5 г, 1.0 г, 2.0 г (1 g ~ 2.05 см³)
большие гранулы (1–2 мм), объем упаковки: 0.5 г, 1.0 г, 2.0 г (1 g ~ 3.13 см3)

Маленькие гранулы Geistlich Bio-Oss® рекомендовано использовать при небольших дефектах, протяженностью 1-2 лунки и для контуризации аутологичных костных блоков. Большие гранулы Geistlich Bio-Gide® обеспечивают отличную регенерацию дефектов большего размера, обеспечивая достаточное пространство для прорастания костной ткани.

## GEISTLICH BIO-OSS® COLLAGEN

Geistlich Bio-Oss® (маленькие гранулы) + 10% коллаген (свиной)
Размеры: 100 мг (0.2–0.3 см³), 250 мг (0.4–0.5 см³), 500 мг (0.9–1.1 см³)

Рекомендовано использовать Geistlich Bio-Oss® Collagen при пародонтальных дефектах и для консервации лунки. Благодаря включению в состав коллагена, Geistlich Bio-Oss® Collagen очень удобно использовать и он может быть адаптирован по форме и размеру к имеющемуся дефекту.

## GEISTLICH BIO-OSS® PEN

Маленькие гранулы (0.25–1 мм)
Объем упаковки: 0.25 г ~ 0.5 см³, 0.5 г ~ 1.0 см³
Большие гранулы (1–2 мм) | объем упаковки: 0.5 г ~ 1.5 см³

Гранулы Bio-Gide® для удобства помещены в специальный аппликатор. Это позволяет с легкостью уложить костно-пластический материал в зону операции. Аппликатор выпускается и с маленькими, и с большими гранулами.

## GEISTLICH BIO-GIDE®

Geistlich Bio-Gide® | Размеры: 25 × 25 мм, 30 × 40 мм

Geistlich Bio-Gide® защищает зону аугментации и способствует заживлению мягких тканей благодаря своей двухслойной структуре - шероховатая поверхность обращена к костной ткани, а гладкая - к мягким тканям. Geistlich Bio-Gide® очень удобно использовать: легко позиционируется, обладает хорошей адгезией и устойчива к растяжению и надрывам.

## GEISTLICH BIO-GIDE® COMPRESSED

Geistlich Bio-Gide® Compressed* | Размеры: 13 × 25 мм, 20 × 30 мм

Geistlich Bio-Gide® Compressed очень похожа на Geistlich Bio-Gide®. Эта мембарна комбинирует в себе доказанную биофункциональность Geistlich Bio-Gide®, с дополнительной функцией. Ее двухслойная структура защищает зону аугментации и способствует заживлению. Geistlich Bio-Gide® Compressed удобна в использовании и легко позиционируется.

## GEISTLICH COMBI-KIT COLLAGEN

Geistlich Bio-Oss® Collagen 100 мг
+ Geistlich Bio-Gide® 16 × 22 мм

При совместном использовании эти два материала великолепно подходят для соблюдения принципов НКР при консервации лунки или аугментации костных дефектов небольших размеров.

# ОТ А ДО Я: ВСЕ ЗНАНИЯ О ПРОДУКТЕ В НАШИХ РУКАХ

## Geistlich Expertise

Уже более 160 лет компания Geistlich специализируется в сфере переработки кости и коллагена, совершенствуя этот процесс и передавая опыт из поколения в поколение. Процессы и системы производства непрерывно улучшались, чтобы продукция всегда оставалась лучшей в своей области. На сегодняшний день ассортимент включает несколько специализированных коллагенсодержащих продуктов, в частности, мембраны с барьерной функцией (Geistlich Bio-Gide®), с каркасной функцией для регенерации мягких тканей (Geistlich Mucograft®) и материал для простого и удобного использования (Geistlich Bio-Oss® Collagen).

Geistlich
Biomaterials

Geistlich
THE COLLAGEN EXPERT

601601/1611/EN

SIMKO

**ЭКСКЛЮЗИВНЫЙ ДИСТРИБЬЮТОР НА ТЕРРИТОРИИ РОССИИ**

Группа компаний «СИМКО»
Москва, Нижний сусальный пер, д.7, стр. 7
Тел.: +7(495) 737-80-04
orders@simkodent.ru
www.simkodent.ru

**ПРОИЗВОДИТЕЛЬ**

© Geistlich Pharma AG
Business Unit Biomaterials
Bahnhofstrasse 40
CH-6110 Wolhusen
Tel. +41 41 4 92 55 55
Fax +41 41 4 92 56 39
www.geistlich-biomaterials.com